AUS DER CHIRURGISCHEN UNIVERSITÄTSKLINIK BASEL
VORSTEHER: PROF. DR. C. HENSCHEN

QUALITATIVE VERÄNDERUNGEN IM ROTEN BLUTBILD DURCH MILZUNG

INAUGURAL-DISSERTATION

ZUR

ERLANGUNG DER DOKTORWÜRDE

DER

MEDIZINISCHEN FAKULTÄT

DER

UNIVERSITÄT BASEL

VORGELEGT VON

FRITZ HUGI
KIESEN (BERN)

1936

DRUCK DER UNIVERSITÄTSDRUCKEREI H. STÜRTZ A.G., WÜRZBURG

Von der Medizinischen Fakultät Basel
genehmigt auf Antrag von Herrn Professor *C. Henschen*
Tag der Promotion: 6. Mai 1935

R. UNIV.
BIBLIOTHEEK
LEIDEN

Sonderdruck aus „Deutsche Zeitschrift für Chirurgie"
246. Bd. Heft 3/4.

(Aus der Chir. Universitätsklinik Basel [Prof. *C. Henschen*].)

Qualitative Veränderungen im roten Blutbild durch Milzung[1].

Von

Fritz Hugi.

Mit 8 Textabbildungen.

(Eingegangen am 10. X. 1935.)

An der Chir. Universitätsklinik Basel wird seit einigen Jahren in der Carcinom- und Tuberkulosebehandlung die Milzbehandlung (therapeutische Splenisation) verwendet. Die Methodik ist die folgende: Durch Laparotomie in Lokalanästhesie von einem jungen (6—8 Wochen alten) Schwein (oder Lamm) gewonnene Milz wird entweder in kleinsten Stücken in mehrere subcutane Taschen implantiert oder fein zerrieben und, mit *Ringer*-Lösung verdünnt, als Zellaufschwemmung subcutan injiziert. Die Einverleibung in kleiner untergrammiger Dosis geschieht monatlich einmal und erstreckt sich auf $^1/_2$—1 Jahr. Ein vielleicht noch wirksamerer Weg der Einverleibung solcher Zellaufschwemmungen dürfte der intravenöse sein, der es dem „biologischen Verstande" des Körpers überläßt, die eingeschwemmten Zellen dort als „*Carrel*-Kultur" auszukeimen, wo sie den ihnen zusagendsten Keim- und Funktionsboden finden *(Henschen)*. Die Bewertung der Resultate dieser neuen Behandlungsmethode wird Gegenstand einer umfangreichen Arbeit sein, welche indessen erst möglich ist, wenn genügend Material zur Verfügung steht und ein größerer Zeitabstand ein neutrales Urteil erlaubt.

Die vorliegende Arbeit untersucht nur eine kleine Teilfunktion dieser Organtherapie und ist, am Tierexperiment gewonnen, mutatis mutandis zu bewerten. Die Anregung dazu gab der folgende klinisch beobachtete Fall:

Frau M. Sch. 50j. — 1932 wegen li.-seitigem Mamma-Ca. radikal operiert, trat am 13. III. 33 wegen Metastasen in den Halswirbeln V und VI wieder in Spitalbehandlung. Eintrittsbefund: Ganze Halswirbelsäule sehr druckempfindlich; ebenso löst aktive Bewegung des Kopfes Schmerzen aus. Neuralgien in li. Schulter und li. Oberarm. — Therapeutisch wurde neben Röntgenbestrahlung nach *Couttard* am 11. V. Schweinemilz im r. Mesogastrium subcutan implantiert. Am 14. V. trat eine Purpura auf. Es zeigten sich Zahnfleischblutungen, zuerst an der Gingiva zwischen den beiden oberen Schneidezähnen r. Der erste Herd der gruppenweise angeordneten bis miliumgroßen Hautblutungen lag in der li. Infraclaviculargrube.

[1] Dissertation der Universität Basel.

Ferner trat eine linsengroße Schleimhautblutung auf dem weichen Gaumen r. auf. Die Hautblutungen zeigten sich dann vereinzelt auch in der r. Ellenbeuge — hier provoziert durch Blutentnahmen, wobei während des Stauens das *Rumpel-Leeds*sche Zeichen nach mehreren Minuten vorhanden war —, am r. Oberarm und r. Vorderarm, weniger am li. Vorderarm, dann am Unterbauch, r. Ober- und Unterschenkel. Die Blutungen waren in der Regel punktförmig bis stecknadelkopfgroß und von carminroter bis livider Farbe. Die Purpura dauerte etwa 14. T. Am 24. V. trat deutliche Abblassung der Blutungen auf, und neue entstanden seither keine mehr. In den folgenden Tagen verschwand die Purpura. Die Zahnfleischblutungen bestanden hauptsächlich zu Beginn, in den ersten 6. T. und verursachten durch Schlucken von Blut Übelkeit. Gelenkschmerzen und Gelenkblutungen bestanden nie. Ebenso waren nie intestinale Blutungen vorhanden. Die gegen Ende der Erscheinung aufgetretenen Menses waren verstärkt — Abgang von ganzen Koagula — und mußten medikamentös beeinflußt werden.

Die Blutungszeit war noch am 30. V. auf 17 Min. verlängert. Die Resistenzprüfung der Erythrocythen war am 27. V. normal. Nach der Purpura nahmen die Schmerzen in der Halswirbelsäule ab. Die Pat. bewegte den Kopf gegenüber früher freier und klagte nur auf Befragen über Nackenschmerzen. Am 1. VII. ergab die Röntgenkontrolle der Halswirbel eine Verbesserung im Sinne einer stärkeren Verknöcherung der metastatischen Herde (therapeutische Osteosis plastica sclerosans). Die Frau trägt zu dieser Zeit ein Stützkorsett und geht herum. Der Kopf ist ziemlich frei beweglich. Am 15. VII. erfolgte Entlassung in gutem Allgemeinbefinden. In diesem Zustand fand ich sie auch im letzten Sommer vor.

Die Therapie der Purpura bestand in Verabreichung von Koagulant, Koagulen (lokal auf Gingiva und intramuskulär), Calcium-Sandoz (per os und intramuskulär). Am 18. V. wurde eine Exsanguinationstransfusion von 500/900 und am 31. V. eine Bluttransfusion von 420 gemacht.

In betreff der Blutbilder sei auf Abb. 8 verwiesen. Das Schicksal des Implantates wurde genau verfolgt. Am 17. V. wurden die Fäden der Operationsstelle entfernt. Die Heilung war per primam erfolgt. In der Narbenmitte trat allerdings eine kleine Dehiszenz auf, aus welcher sich einige Tropfen milzpulpasaftartige Flüssigkeit entleerten. Die Fistel war nach einigen Tagen geschlossen.

Ich habe in der Folge bei zahlreichen „gemilzten" Patienten das Blut hinsichtlich der Thrombocyten, bei welchen ich eine Veränderung erwartete, untersucht und hierfür eine eigene, modifizierte *Fonio*sche Färbemethode angewendet, welche den basophilen körnigen Innenkörper dieser Gebilde scharf tingiert, während der homogene Randteil, das Hyalomer, kaum gefärbt wird, und allfällige Strukturveränderungen, wie Zahl und Größe der Körner, gut übersehen ließe.

Die Färbevorschrift für das ebenfalls mit 14%igem Magnesiumsulfat verdünnten Blutes lautet: Ausstrich 15 Min. „lufttrocknen" lassen. Fixation in Methylalkohol 45 Sek. Lufttrocknen 1 Min. Färbung mit *Giemsa*-Lösung $4^1/_2$—5 St. (*Giemsa*-Lösung: 14 Tropfen Giemsa auf 10 ccm Aqu dest.).

In keinem weiteren Fall konnte ich indessen Unterschiede in Zahl und Form der Thrombocyten feststellen. In dem beschriebenen Fall war es — offenbar durch biologische Überdosierung — zu einer Hypersplenie und einer hypersplenischen Purpura gekommen.

Immer noch das Studium der Thrombocyten ins Auge fassend, wandte ich mich dem Tierexperiment zu. Erleichternd hierfür schien mir die Tatsache, daß bei niederen Tieren mit kernhaltigen Blutscheiben sogenannte Spindelzellen vorhanden sind, Zellen mit großem, elliptischem Kern, der gewöhnlich eine Längsfaltung seiner Membran aufweist, während das Plasma an beiden Kernpolen angehäuft liegt. Ihrem physiologischen Verhalten nach — hinfällig und klebrig, daher oft in Ketten oder großen Haufen aneinanderhaftend — werden sie als Thrombocyten angesprochen *(Dekhuyzen, Fonio)*. Nach einer ergebnislosen Versuchsreihe am Frosch, wo nach subcutaner Injektion von Schweinemilz (Aufschwemmung) gehäuft Bakteriämie auftrat, verwendete ich als Versuchstier den *Salamander* (Salamandra maculosa Laur.). Er gehört zur 3. Ordnung der Amphibien, zu den Urodelen (Schwanzlurche), bei welchen die Milz nie fehlt *(Claus)* und dauernd Sitz der Erythropoese ist *(Bizzozero, Naegeli)*. Eine Beeinflussung der Milz muß sich bei diesem Tier somit direkt im roten Blutbild verraten.

In der mir zugänglichen hämatologischen Literatur fand ich nirgends solche Versuche am Salamander beschrieben, und gebe erstmals die Fragestellung: Qualitative Veränderungen im roten Blutbild des Salamanders durch Milzung.

Methodik.

Die Versuchsreihe umfaßt 51 Tiere. Die Milzeinverleibung geschah durch homoplastische intraperitoneale Transplantation. Sie wurde wie folgt ausgeführt. Aufbinden des Tieres. Desinfektion der Bauchhaut mit Benzin, Alkohol und Jodtinktur. Lokalanästhesie mit 0,5—1,0 ccm 1%iger Novocainlösung. Ca. 0,5 cm langer medianer Laparotomieschnitt. Eröffnung des Peritoneums. Einlegen einer ganzen bis ein Viertel Salamandermilz in die Peritonealhöhle. Wundnaht durch alle Schichten mit Seidenknopfnähten. Joddesinfektion der Operationsstelle und Aufstreichen von Kollodium. — Die Tötung der Tiere erfolgte durch Strangulation. Die Blutgewinnung am getöteten oder gestorbenen Tier geschah durch Punktion des freigelegten Herzens mit paraffinierter, feiner Nadel.

Normales Blutbild, normale Milz- und Leberschnitte stammen von frisch getöteten Tieren. Beim gemilzten Tier wurde — nach Tötung oder am gestorbenen Tier — nur eine Blutentnahme gemacht. Der Vergleich des veränderten Blutbildes mit dem Normalbild entbehrt somit strengster Folgerichtigkeit. — Den Kontrolltieren wurde 0,2—0,5 ccm sterile Kuhmilch intraperitoneal — per laparotomiam, gleich wie zur Implantation — gegeben. Die operierten Tiere wurden einzeln in Gläsern mit feuchter Gaze und Moos gehalten. Als Nahrung diente Dubifex.

Die Blutausstriche wurden stets von der gleichen, geübten Laborantin gemacht, mit der Deckgläschenmethode durch „Ausziehen über Eck". Zur Färbung der Blutpräparate wurde die kombinierte *Giemsa*-Färbung *(May-Grünwald, Giemsa)* angewendet. Die durch *Carnoy*sche Lösung fixierten Organe wurden in Paraffin eingebettet, und die Schnitte nach zwei Methoden gefärbt: Hämalaun-Eosin und auf Eisen nach Turmbull, modifiziert nach *Heuck*.

Untersuchungsresultate.

Über die zahlenmäßigen Verhältnisse gibt die folgende Tabelle Aufschluß.

Operation	Zahl	Gestorben am Tag post op.														Getötet am Tag post op.												
		1	2	3	4	5	6	7	8	9	10	11	12	13	14	15	1	2	3	4	5	6	7	8	9	10	11	12	13	14
Splenektomie. .	19																18		1											
Transplantation	25																													
1/1 Milz	9	1														1		1	2	1			1	1						1
1/2 Milz	2			1															1											
1/3 Milz	3	1																											2	
1/4 Milz	11	1		1			4			1	2											2								
Kontrolle (Milch)	7	1	2	1											1				2											

Vor der Schilderung der qualitativen Veränderungen sei der normale Salamandererythrocyt beschrieben: Er bildet eine elliptische Scheibe

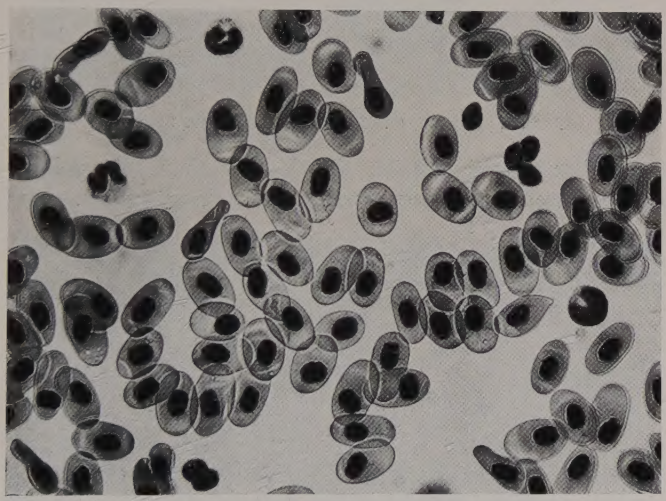

Abb. 1. Normales Blutbild. Vergr. 250mal.

von den Durchmessern 37,8/23,8 μ. Das Plasma erscheint in der Färbung homogen, rosarot; der ebenfalls elliptische Kern ist von grober, knorriger Struktur und läßt eine regelmäßigere Kernmembran erkennen. Die Kern-Plasmarelation, ausgedrückt im Verhältnis der großen und kleinen Formdurchmesser, beträgt 1:2,5 und 1:2,2. Untergehende Erythrocyten zeigen unter beträchtlicher Größenzunahme, wobei sich die Form dem Kreis nähert, Plasmolyse und Karyolyse. Seltener zeigt sich die normale Kerndegeneration als Pyknose und Karyorrhexis. Bei der Karyolyse bleibt das Kerngerüst am längsten erhalten (s. Abb. 1 und 2).

Die zerfallenden Erythrocyten werden in der Milz von den Siderocyten phagocytiert *(Asher)*. Ich fand diese auch im strömenden Blut (s. Abb. 5).

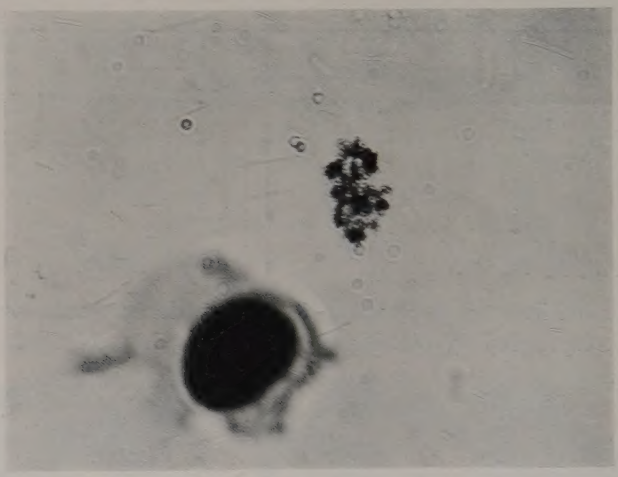

Abb. 2. Karyolyse. Kerngerüst. Vergr. 800mal.

In der Leber beteiligen sich die *Kupfer*schen Sternzellen und in die Leber geschwemmte Siderocyten an der Phagocytose. In der Milz

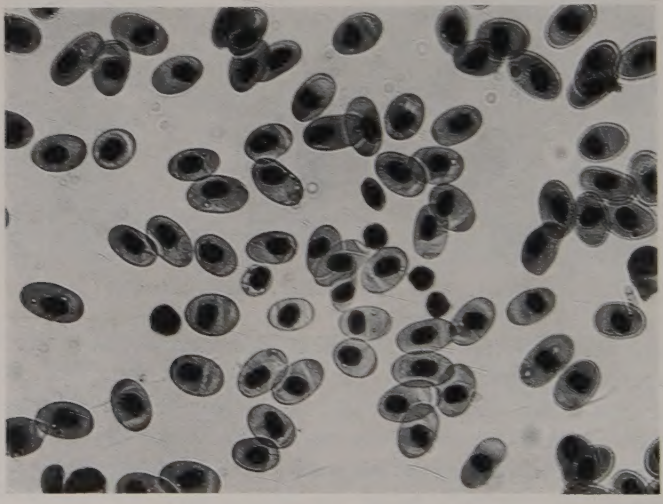

Abb. 3. Anisocytose. Vergr. 250mal.

vorzüglich wird das Eisen aufgestapelt. Die Leber scheint neben eisenhaltigen auch eisenfreie Bruchstücke des Hämoglobins zu erhalten.

Bei meinen Untersuchungen ist auseinanderzuhalten der Blutbefund bei getöteten und bei spontan gestorbenen Tieren. Bei den letzteren ist

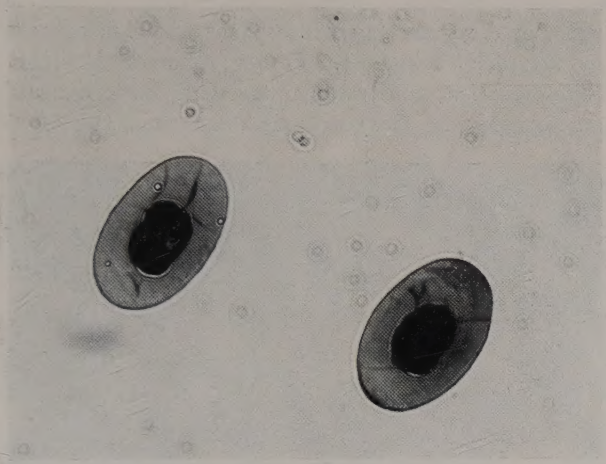

Abb. 4. Pyknose. Vergr. 800mal.

jeweils angegeben, ob das Herz noch Aktion zeigte oder noch erregbar war. Dies war meistens noch der Fall. Immerhin sind wegen der

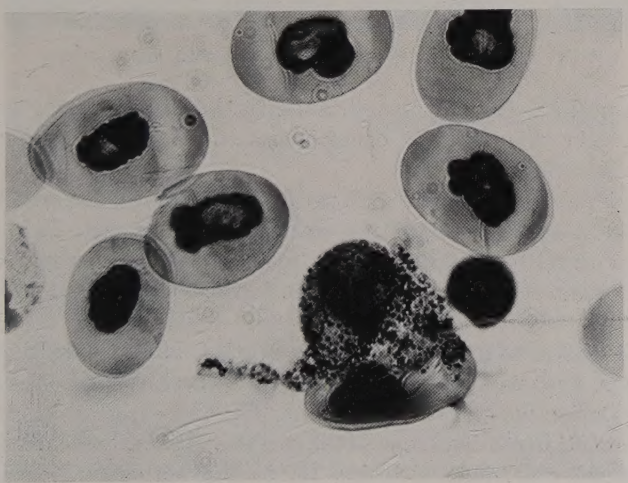

Abb. 5. Karyorrhexis. Vergr. 800mal. Phagocytierender Siderocyt.

postmortalen Veränderungen die Befunde beim spontan gestorbenen Tier mit Vorbehalt zu bewerten.

Was sich nun nach der Implantation regelmäßig, in verschieden starkem Maß zeigt, ist die Veränderung der Kern-Plasmarelation im Sinne einer relativen und meist absoluten Plasmaverkleinerung (s. Abb. 3). Damit vergesellschaftet sind regelmäßig Anisocytose und Anisochromasie. Die Poikilocytose ist nicht konstant. Ferner inkonstant findet sich die *gehäufte Kerndegeneration,* und zwar unter dem Bilde der anfänglichen Pyknose mit Ausgang in Karyorrhexis oder als Pyknose verharrend

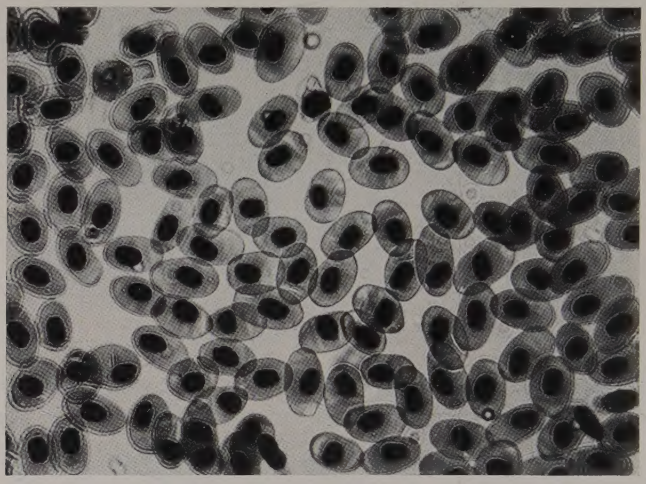

Abb. 6. Kontrolle (Milch). Vergr. 250mal.

(s. Abb. 4 und 5). Oft finden sich auch Spaltbildungen im Plasma. Sie lassen dasselbe wie drapiert erscheinen und sind stets vorhanden bei stärkerer Kerndegeneration.

Die Spindelzellen bleiben in Form und Anordnung unverändert. Der Eisengehalt in der Milz erscheint in vielen Fällen vermehrt. In günstigsten Bildern ist durch die starke Beladung der Siderocyten mit Eisen ein webiges Gerüstwerk, dem die Eisenreaktion zeigenden Granula anhaften, sichtbar.

Das Implantat fand sich bei der Sektion makroskopisch in Übergängen von Unversehrtheit bis Erweichung und weitgehendem Abbau vor. Die Dosierung — ganze Milz oder Teilmilz — hatte in dieser Hinsicht keinen Einfluß. In einem Fall, wo das Blut schon makroskopisch sehr anämisch war, fand sich das Implantat weitgehend erweicht und verändert vor.

Die mit Milch gespritzten Kontrolltiere zeigten klinisch starke Erkrankung. Das rote Blutbild war in 5 Fällen normal (s. Abb. 6), in einem Fall wegen postmortaler Veränderungen, in einem zweiten wegen auf-

getretener fibrinös-eitriger Peritonitis — alleiniges Vorkommnis in der ganzen Versuchsreihe — nicht zu verwerten.

Zum Schluß sei noch das Experimentum crucis in Betreff der an die Milz gebundenen Erythropoese beschrieben: 1 Tier wurde splenektomiert, zugleich Amputation des mit 11 Embryonen besetzten linken Hornes des Uterus bicornis. Nach 51 Stunden war das Tier moribund und wurde getötet. Das Blutbild zeigt eigenartige Vakuolenbildung im Plasma,

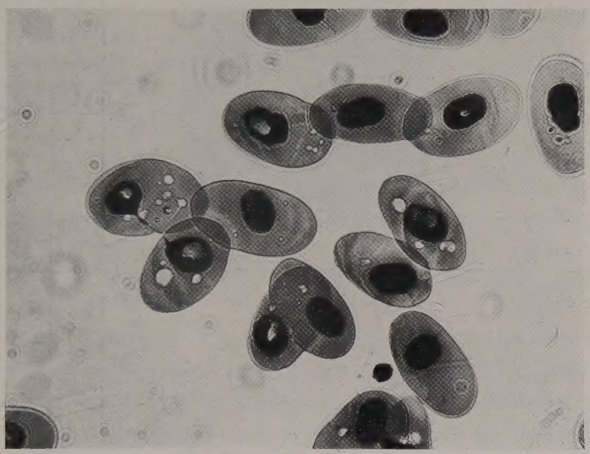

Abb. 7. Blut vom Splenektomierten. Vergr. etwa 550mal.

ferner Kerndegeneration mit Neigung zum Zusammenfließen anscheinend verflüssigter Kernsubstanz (s. Abb. 7).

Beurteilung der Resultate.

Die kausale Beurteilung der Resultate stützt sich auf die geltende Lehre von den Autolysaten. Nach dem *Henschen*schen Quantengesetz unterscheidet man je nach dem Wirkungseffekt Nekrosedosen — Degenerationsdosen — Wachstumsdosen. Ich postuliere für die obigen Versuche den humoralen Weg als Bahn, welche die vom Transplantat ausgehenden Wirkungsquanten nehmen. Die an den Erythrocytenkernen beschriebenen Veränderungen sind als degenerative zu bezeichnen und stimmen überein mit den von *A. Fischer* geschilderten altersdegenerativen Veränderungen der Kerne in künstlich gezüchteten Geweben. Dagegen ist vielleicht die vermehrte Phagocytose der untergehenden Erythrocyten durch die Siderocyten und die Aufstapelung des Eisens in Milz und Leber als eine der Erhaltung dienende Funktion anzusprechen.

In betreff der Erythrocyten, welche im Zeitraum der aus dem Implantat stammenden Gewebssaftüberschwemmung produziert werden — und als solche dürfen sie sicher ohne Bedenken aufgefaßt werden — zeichnet sich deren absolute und relative Oberflächenabnahme ab. Gleichbleibende Anzahl und gleiche chemische Struktur wie in der Norm vorausgesetzt, bedingt dies vor allem eine Verminderung der Oberflächen-

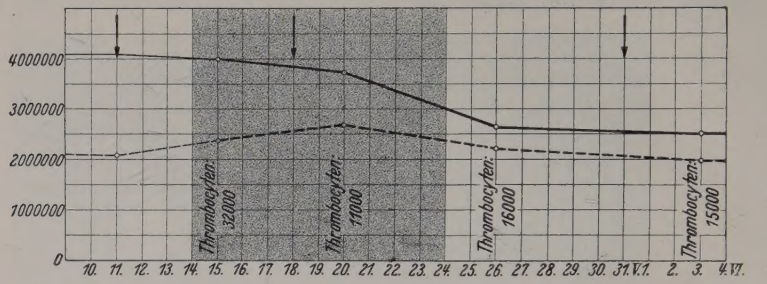

Blutstatus	14. III.	15. V.	20. V.	26. V.	3. VI.
Hämoglobin	82 %	84 %	72 %	50 %	52 %
Erythrocyten	4106000	4000000	3720000	2648000	2528000
Färbeindex	1,0	1,05	0,95	0,96	1,04
Leukocyten	6900	8100	8900	7400	6700
Stabkernige	6,0	9,3	23,0	17,3	14,7
Neutrophile	44,0	63,0	60,7	46,7	52,3
Lymphocyten	30,0	17,3	8,0	28,3	22,3
Große Monocyten und Übergangsf.	15,0	7,7	6,3	5,7	9,4
Eosinophile	3,5	0,7	0,7	0,7	0,3
Basophile	1,5	0,3	0,3	0,6	0,3
Myelocyten	—	1,7	1,0	—	0,7
Plasmacyten	—	—	—	0,7	—
Thrombocyten	—	32000	11160	15968	15168
		1 Normoblast. Leichte Polychromasie. Wenig basophile Punktierung.	Zuviel polychrome Erythrocyten. Zum Teil punktiert.	6 Normoblasten, Leichte Polychromasie. Zuviel Megalocyten.	4 Normoblasten. Leichte Polychromasie. Zuviel Megalocyten. Vereinzelte basophile Punkt.

Abb. 8. ——— Erythrocytenwerte. – – – – Leukocytenwerte. ↓ Bluttransfusion. 14.—24. Dauer der Purpura.

energie nach der Formel $A_w = \sigma \cdot w$. Wobei zu verstehen ist: unter σ die Oberflächenspannung d. h. der senkrecht zur Oberfläche wirkende Druck pro Flächeneinheit, unter w die Gesamtoberfläche oder Anzahl Flächeneinheiten und unter der Oberflächenenergie A_w die arithmetische Summation aller Einzelkräfte.

Zum Verständnis der folgenden Ausführungen muß eine morphologische Eigentümlichkeit erwähnt werden. Beim Studium der *Hünefeld-Hensen*schen Figuren haben *Meves* und *Dehler* an den Blutscheiben der Amphibien den sogenannten Randstreifen entdeckt. Dieser

hat eine fibrilläre Struktur und läßt sich durch Schütteln von Salamanderblut mit 3%iger Kochsalzlösung isolieren. Dieser Randreif bedingt die Form des Blutscheibchens, indem er der Oberflächenspannung entgegenwirkt. Er ist damit eine Einrichtung, welche dem Volumen eine möglichst große Fläche zu erzielen und zu erhalten verbürgt.

Es kann nun angenommen werden, daß 1. die Qualität des chemischen Baumaterials dieses Randreifens unter Umständen durch die Milzung pathologisch minderwertig wird, wodurch es sich strukturtechnisch zum Aufbau eines normalen Randreifens weniger eignet; daß 2., weniger wahrscheinlich und wiederum gleiche Zellenzahl voraussetzt, eine quantitative Einsparung des Randreifenmaterials die Verkleinerung des Erythrocytenumfanges bedingt.

Zusammenfassung.

1. Durch Versuche am Salamander wird erstmals gezeigt, daß eine spezifische Einwirkung von Milzgewebe auf die Erythropoese statthat.

2. Entsprechende Versuche an Kontrolltieren mit hohen Dosen von unspezifischem Eiweiß (Casein) ergeben keinen nachweisbaren Einfluß auf die Erythropoese.

3. Histopathologischer Ausdruck dieser spezifischen Wirkung der homoplastischen Milztransplantation ist einerseits eine ausgesprochene Anisocytose mit Neigung zur Produktion verkleinerter und runder Erythrocyten, andererseits eine degenerative Kernveränderung (Pyknose, Karyorrhexis, Kernquellung), ferner eine Drapierung des Zellplasmas mit Polychromasie.

4. Der Kreuzversuch der Entmilzung zeigt im Gegensatz zum Bilde der Übermilzung Veränderungen der Kerne im Sinne symbiotischer Konfluenz und ausgesprochene Vakuolenbildung im Zellplasma, jedoch nicht Veränderungen, wie sie durch Übermilzung ausgelöst werden.

5. Übermilzung regt vermehrte Phagocytose durch die Siderocyten einerseits, andererseits verstärkte Eisenspeicherung im reticulo-endothelialen System der Milz und Leber an.

6. Der histopathologische Befund bei *Übermilzung* wird als spezifische Milzgewebssafteinwirkung im Sinne eines beschleunigten Erythrocytenabbaues und einer abwegigen Erythropoese gedeutet.

L. Asher: Vorlesungen über innere Sekretion. 1923. — *Claus-Grobben:* Lehrbuch der Zoologie. 9. Aufl. 1917. — *A. Fonio:* Die Gerinnung des Blutes. Handbuch der normalen und pathologischen Physiologie, Bd. VI/1, S. 307. — *H. Großenbacher:* Inaug.-Diss. 1910. — *C. Henschen:* Die Chirurgie der Milz. 1926; Schweiz. med. Wschr. **1929 II.** — *O. Naegeli:* Blutkrankheiten und Blutdiagnostik. 1931. — *J. Schaffner:* Vorlesungen über Histologie und Histogenese. 1920. — *C. Wegelin:* Vorlesungen über allgemeine und spezielle Pathologie. 1925.